

47岁女性，因舌缘无痛性溃疡性1月就诊。

专科查体：舌头两侧边缘各见一处溃疡性病变，溃疡边缘清晰，基底干净，呈圆形至椭圆形，边缘凸起质硬，未见渗出及出血（图1）。

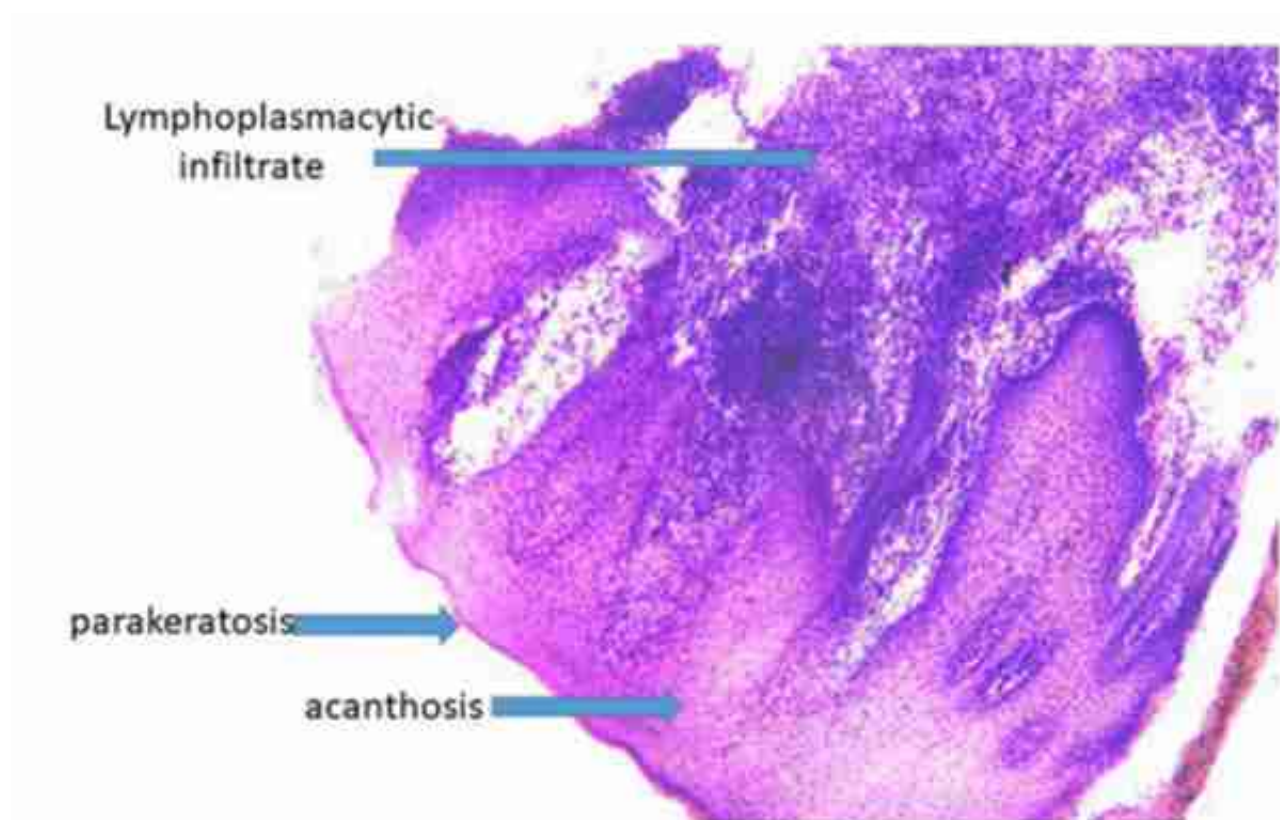


图2. 组织病理学检查的图像（引自参考文献）

注：Lymphoplasmacytic infiltrate：淋巴、浆细胞性浸润细胞；Parakeratosis：角化不良；Acanthosis：棘层肥厚（引自参考文献）